A SZÍV ÉS A TÜDŐ RADIOIZOTÓPOS VIZSGÁLATAI

- Szívkamra falmozgás
- Szívizom-perfúzió
- Szívizom glükóz anyagcsere

előadás

In vivo diagnosztikai lehetőségek ma

Strukturális	funkcionális metabolikus	paraméteres-laboratoriumi
Rtg	Plan kamera	RIA
UH	SPECT	FIA stb.
CT	PET	
MR		

képfúzió

Hybrid leképezések alapján készített terápiás terv !

Kardiológiai leképező eszközök ma, a nukleáris medicinában
A lehetőségek tárháza bővül – (de ki fogja megfizetni?)

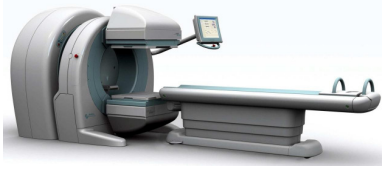

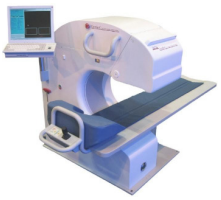

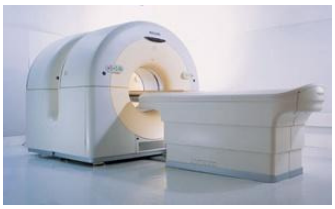

Gammakamera (fent)
Cardio - SPECT (lent)

SPECT-CT (fent)
PET-CT (lent)

A kombinált leképezések típusai:

* Egy leképező rendszerben,

- ha a rendszer strukturális: CT, MR,UH+kontrasztanyag

- ha a rendszer funkcionális-molekuláris: kettős izotópjelzések

** Többfunkciós (multimodális, hibrid) rendszerben:

- PET-CT: 16 szeletes CT + PET onkológia leképezés (+kontraszt a.)
  kardiológia (FDG életképesség)

- SPECT-CT: 16 szeletes CT vel: Onkológia + kontrasztanyag
  + kettős izotópjelzés
  64 szeletes CT vel: kardio CT+ terheléses és nyugalmi szívizom metabolizmus

Melyik szakmához kell „igazodni"? -A bonyolultabbhoz

Summ. of myocard metabolism

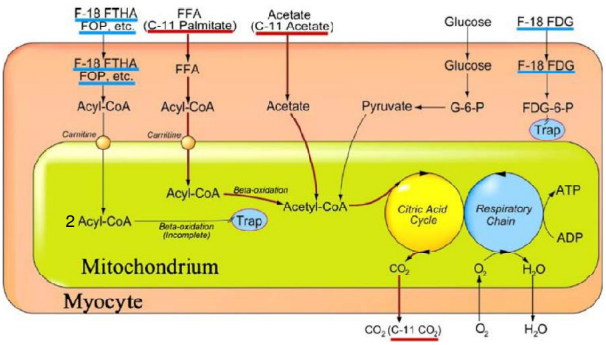

Summary of myocardial substrate metabolism and PET tracers. FTHA 14(R,S)-[18F]fluoro-6-thia-heptadecanoic acid, FOP 15-[18F]fluoro-3-oxapentadecanoate

(Takashi Kudo nyomán)

Szívizom-perfúzió szcintigráfia

Farmakon:	[Tl-201] Tallium-klorid vagy [Tc-99m] izonitril-származékok (pl. "MIBI")
Felhasznált jelenség:	A szívizom vérátfolyása ergometriás vagy gyógyszeres terhelés hatásában és nyugalomban.
Kimutatható rendellenesség:	• "Fix defektus" (a terheléses és nyugalmi képen egyaránt aktivitás-kiesés) az életképtelen (heges) szívizomban. • Reverzibilis perfúzió-defektus az ischaemiás területeken: A terheléses képen (az egészséges falszakaszokhoz képest, relatíve) csökkent aktivitás-felvétel a beszűkült koszorúérér ellátási területén, amely nem vagy kevésbé jelentkezik a nyugalmi (Tl esetén: a késői) képen.

Szívizom-perfúzió szcintigráfia: Indikációk - 1

- Koszorúér-betegség gyanúja kóros nyugalmi vagy bizonytalan terheléses EKG esetén
- Az ischaemia lokalizációja, súlyosságának megítélése
- A koszorúerek angiográfiás vizsgálatának interpretálása (kollaterális keringés, microvasculatura állapota), a kimutatott érelváltozás haemodynamikai hatásának megítélése
- A koszorúerek műtéti vagy katéteres kezelése eredményességének megállapítása
- A koszorúér betegség prognózisának megállapítása

Szívizom-perfúzió szcintigráfia: Indikációk - 2

- Postinfarctusos angina esetén az ischaemia lokalizálása és súlyosságának megítélése az angioplastica indikációjához
- Szívizom életképesség megítélésére súlyos balkamra-elégtelenségben, infarktus után
- A nagy (mellkasi, hasi) műtétek kardiális rizikójának felmérése a műtét előtt.

Leképezési technikák:

I. planáris
II. tomográfiás (SPECT)

Planáris nézetek

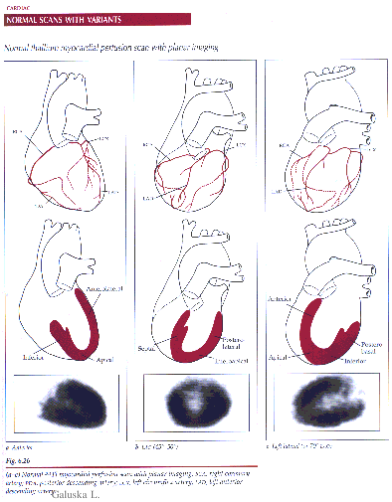

Koszorúér-ellátási területek

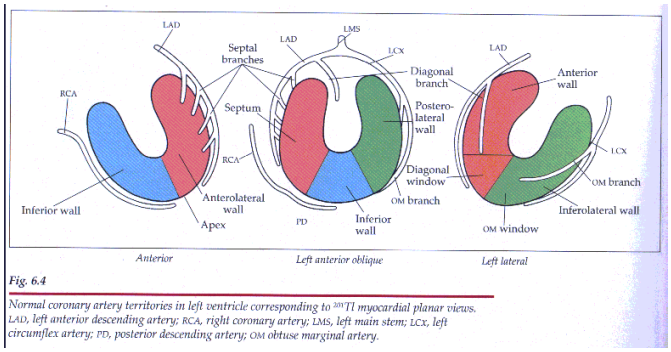

Fig. 6.4

Normal coronary artery territories in left ventricle corresponding to ^{201}Tl myocardial planar views. LAD, left anterior descending artery; RCA, right coronary artery; LMS, left main stem; LCX, left circumflex artery; PD, posterior descending artery; OM obtuse marginal artery.

Redisztribúció TlCl-dal

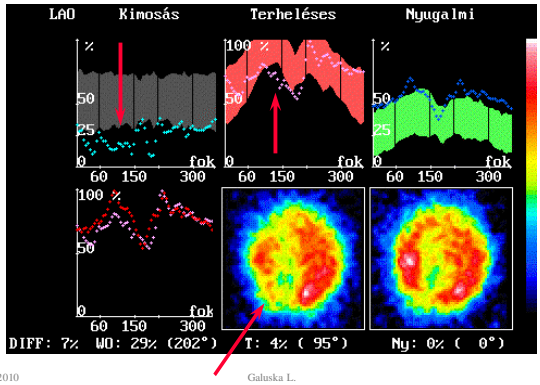

SHORT AXIS SLICES

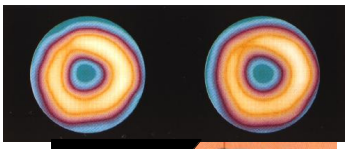

A. RCA
B. Aortic arch
C. Pulmonary artery
D. LCA
E. LCX
F. LAD

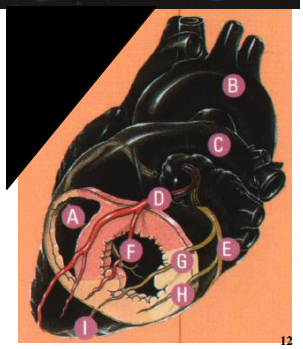

Polar map

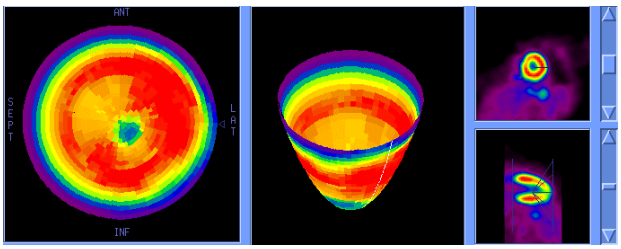

Reverzibilis defektus: rövid tengelyi metszetek

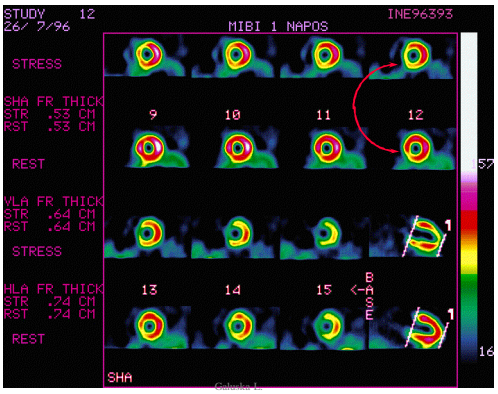

Reverzibilis defektus: bull's eye

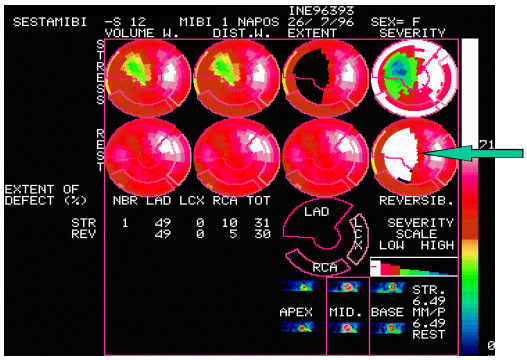

Fix defektus: vízszintes hosszú tengelyi metszetek

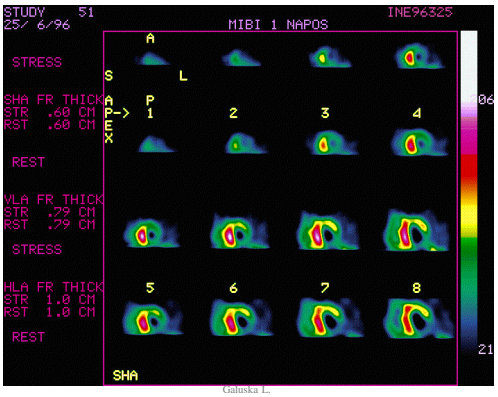

Fix defektus: bull's eye

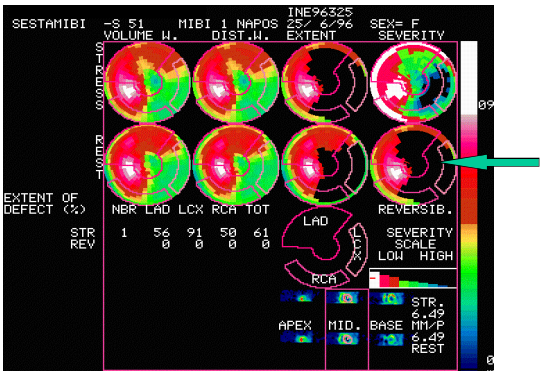

Életképes: rövid tengelyi metszetek

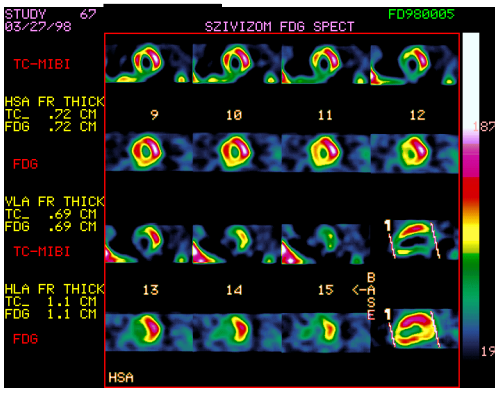

Életképes: ökörszem

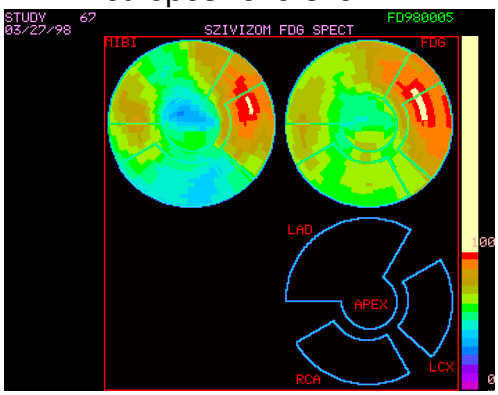

Perf+anyagcsere kiesés: rövid teng.

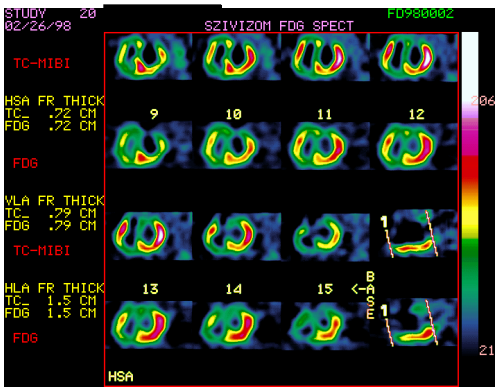

Perf+anyagcsere kiesés

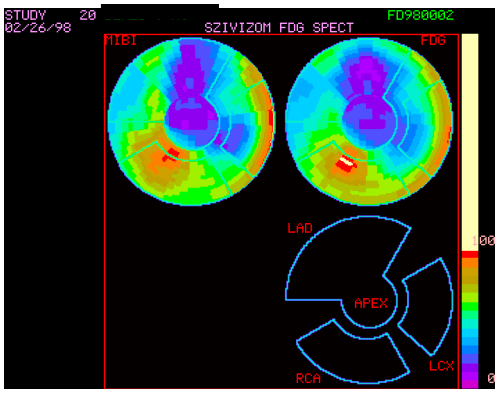

Kapuzott SPECT

- Minden nézet kapuzva (8 kép)
- Rekonstrukció az ED és ES időablakból (vastag középső szeletek)
- Elmozdulások kijelzése
- Falvastagság (résztérfogat-hatás!!!)

A 64 szeletes CT adottságai: a koszorúér struktúra nem invazív vizsgálata egy leképező rendszerben: CT vel strukturális adatok. De hol az ischaemia?

Válasz: képfúzió, a szívizom metabolizmus adataival

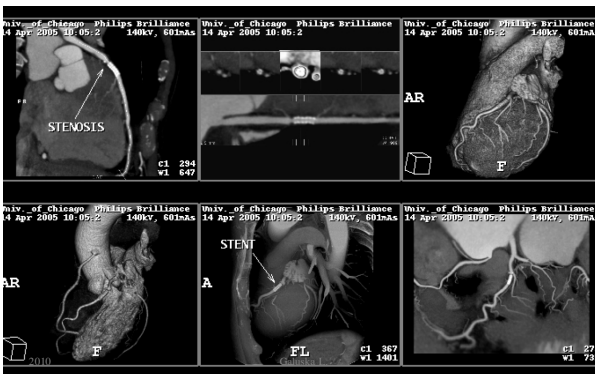

A jövő a 64 (vagy több) szeletes CTA és MPI

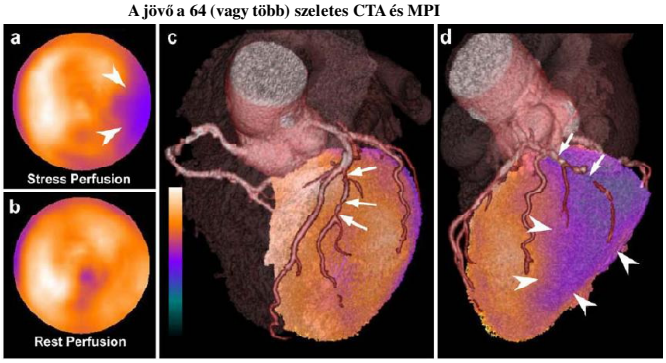

a, b Semiquantitative polar maps of perfusion during vasodilator stress (a) and at rest (b), showing a reversible perfusion defect at the lateral base (arrowheads). For presentation purposes, functional (MPI) and morphological (CTA) information was fused, generating three-dimensional (3D) volume-rendered SPECT/CT images. c Anterior view of fused 3D SPECT-CT images showing serial lesions of the prominent first diagonal branch (arrows) which are not haemodynamically relevant. d The lateral view shows a subtotal or total occlusion of the mid LCX (arrows) and the corresponding ischaemia (arrowheads) matching the territory of the LCX

NH3 vérátfolyás & FDG életképesség

13-N-NH_3 rest *oblique slices* **13-N-NH_3 stress**

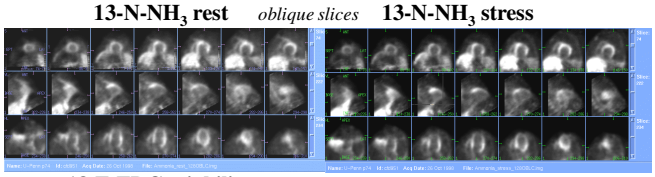

18-F-FDG viability

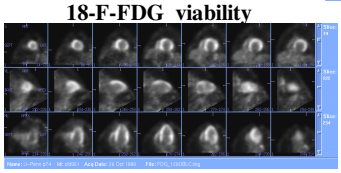

- ❒ **flow & viability at same high sensitivity at same day**
- ❒ **partial match**
- ❒ **as blood supply vanishes myocardium dies**
- ❒ **dynamic/gated possible**

Images courtesy of Dr. A. Alavi, Univ. of Pennsylvania Hospital, Philadelphia

82 Rb vérátfolyási vizsgálat



1850 MBq ^{82}Rb, 4 min. p.i.
total acq. time: 4.5 min.
including em. + transm.

- ❒ **very short half life (72 s) tracer w. long positron travel range**
- ❒ **generatorisotope**
- ❒ **still good image quality w/o artifacts from high activity in liver**

Images courtesy of Dr. Blaufox, Montefiore Hospital, New York

Method of calculating the H/M ratio and washout rate on MIBG planar images

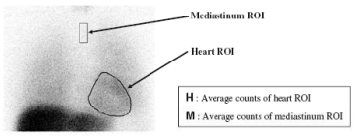

$$\text{H/M ratio} = \frac{H}{M}$$

$$\text{washout rate} = \frac{\text{early image } (H-M) - \text{delayed image } (H-M)}{\text{early image } (H-M)} \times 100\ (\%)$$

Összegzés:

Napjainkban az egyre jobb térbeli felbontású sokszeletes spirál CT-készülékekkel szerelt multimodalitású rendszerek (PET CT, SPECT CT) bekapcsolódása a kardiológiai diagnosztikába jelentős előrelépést jelent a nem invazív kardiológiában.
Mivel ezek a készülékek lehetővé teszik a koszorúér-struktúra nem invazív, ugyanakkor részlet gazdag virtuális képi elemzését, és az ellátó erek régió-jában levő szívizomsejtek metabolizmusát is mutatják, alkalmazásuk jelentősen csökkenti az eddig elkülönített módszerként használt strukturális és metabolikus vizsgálatok hátrányait, javítja a vizsgálatok specificitását.

A kardiológusok akár egy vizsgálat keretében megkaphatják a szívizomkeringésre vonatkozó legalapvetőbb információkat. (Nagy valószínűséggel a diagnosztikai katéterezések számának csökkenése várható.)

A tüdő nukleáris medicinai vonatkozásai

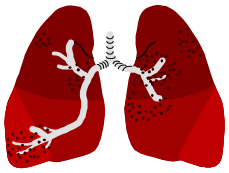

ÁOKea2010

Kombinált tüdővizsgálat

Normál állapot *Megegyező perf./inh. defektus*

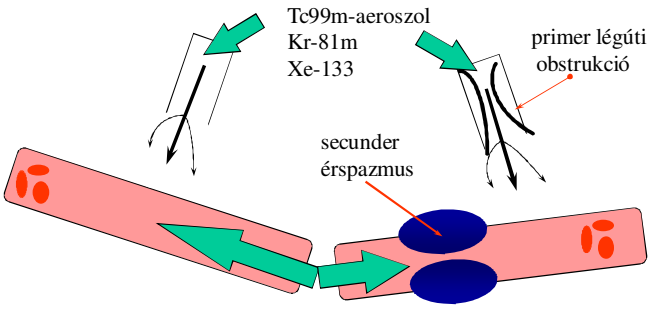

Tc-99m-MAA: átlag 20um

Kombinált tüdővizsgálat

Normál állapot *Eltérő perf./inh. eloszlás*

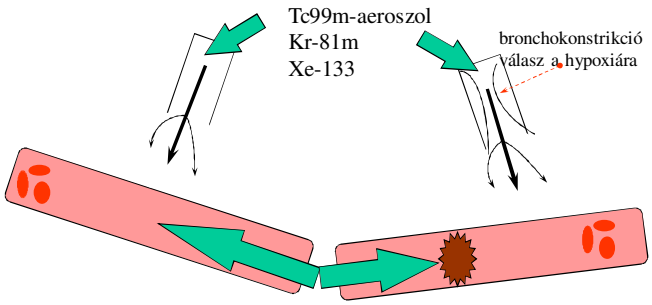

Tc-99m-MAA: átlag 20um

Tüdőszcintigráfiához használt radioizotópok

99mTc

T1/2: 6 h
generátor-termék
140 keV gammasugárzás

makroaggregátok----perfúzió
mikroszférák---------perfúzió
aeroszol----------ventilláció
foszfonátok----------csontscan

Ventillációs radiofarmakonok

- *Solubilis:* (DTPA, MDP)
- *Nem solubilis:* (HSA, Technegas, vvt.)
- Kr-81m gáz

PORLASZTÓK:

- sűrített levegővel: (MEDI61, Venticis)
- Ultrahanggal: (Solcovent)
- alkoholos elegy vákumtérben: (APE)

Nemesgázok

Klinikai alkalmazások:

- Pulmonális embolia: Perfuziós és ventillációs vizsgálat 6 irányból
- Tüdőtumor műtét előtt: légzés-kapacitás eloszlásának becslése kvantitatív módon
- A. pulm. fejlődési rendellenesség: perfuziós scan
- Obstruktiv tüdőbetegségek: dinamikus inhalációs tüdővizsgálat
- Interstitialis tüdőbet., alveolitis: dinamikus inhalációs tüdőv.

Ventilláció / perfúzió eltérés okai lehetnek:

- **pulmonális embolia** (trombus, szeptikus,zsír, lég)
- tumor/hiláris adenopathia
- vasculitis
- a. pulm. atresia seu hypoplasia
- fibrotizáló mediastinitis
- AVM
- a. pulmonalis sarcoma
- intravénás drog
- TBC
- sugárterápia

Normál 99mTc-MAA perfuziós és 81mKr ventillációs vizsgálat

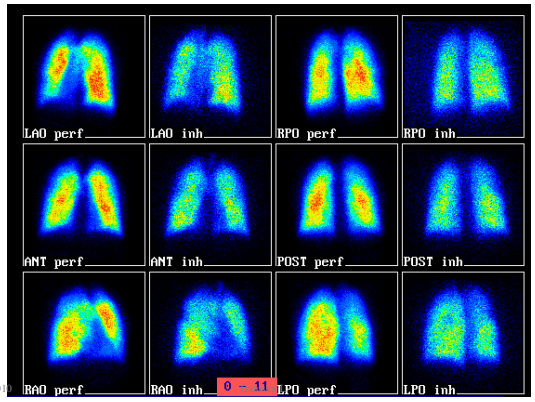

Egyező perfúziós és ventillációs defektus

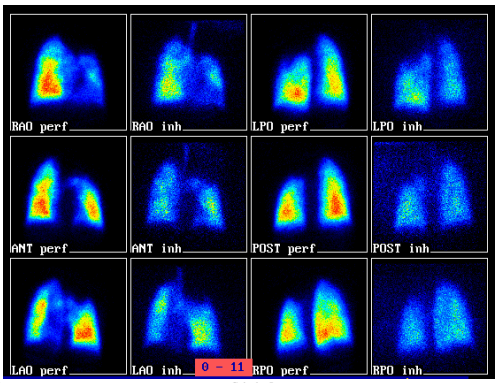

Normál 99mTc-MAA perfuziós és 99mTc-DTPA ventillációs vizsgálat

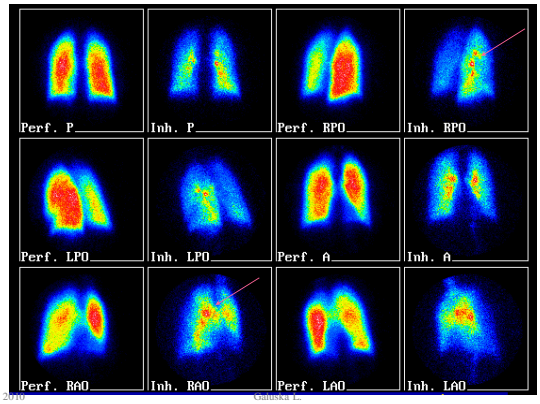

Art. pulmonális agenesia

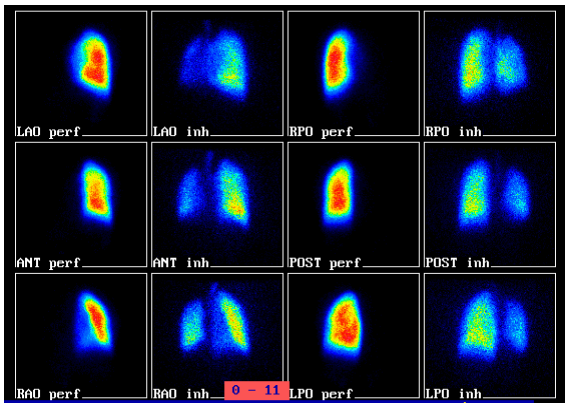

Dinamikus inhalációs tüdőszcintigráfia

Normális DTPA clearance

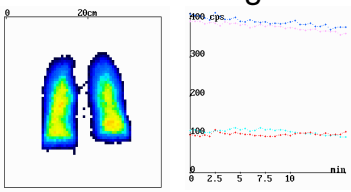

Gyorsult DTPA clearance

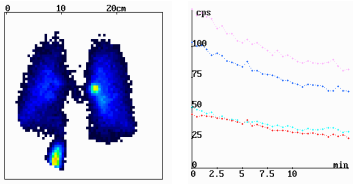

99m-Tc DTPA clearance gyorsult:

- dohányzás (reversibilis)
- alveolitis
- sarcoidosis
- **pneumonitis**
- láng belégzés
- interstitiális pneumonia
- immunológiai betegségek tüdő manifesztációiban

A dinamikus inhalációs tüdőszcintigráfia (DIT) előnyei:

- noninvaziv, olcsó, könnyen kivitelezhető
- felnőtt- és gyermekkori basalmembrán károsodások, alveoláris hámkárosodások, inhalációs ártalmak korai kimutatása
- alkalmas a terápia időbeni indikálására és a terápia hatásosságának monitorozására
- ismételt vizsgálat prognosztikai értékű

A gastrointestinum izotópdiagnosztikája

Tartalom:

Nyálmirigy szcintgráfia

Nyelőcsőtransport-gyomorürülés

Máj-lép, epetransport vizsgálatok

Hasi gyulladások

Nyálmirigy szcintigráfia

Radiofarmakon: 99mTc-pertechnetát

Dúsulás mechanismusa: 99mTc-pertechnetate uptake és kiválasztódás a nyálba

Scanning:

1. 80 MBq Tc-pertech. i.v.
2. 1 perces képek gyűjtése 25 percig
3. ROI kijelölés, idő-aktivitás görbék előállítása

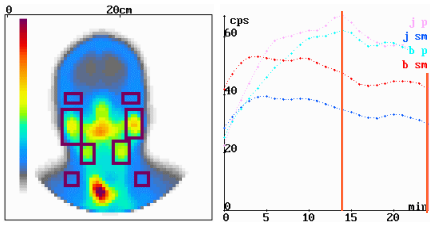

Nyálmirigy szcintigráfia

Gland.	Uptake	(Relat.)	EF
Rt. parotis	0.29%	(27.9%)	25.4%
Rt. submand.	0.15%	(19.6%)	14.2%
Lt. parotis	0.27%	(25.5%)	19.0%
Lt. submand.	0.21%	(26.9%)	10.9%

Normal reference values (mean±S.D.):

Gland	*Uptake (%)*	*EF (%)*
Rt. parotis	*0.33±0.14*	*41.3±5.2*
Rt. submand.	*0.28±0.11*	*32.5±3.7*
Lt. parotis	*0.31±0.13*	*43.8±4.9*
Lt. submand.	*0.28±0.11*	*34.9±3.9*

Nyelőcső-tranzit vizsgálatok

Radiofarmakon: 99mTc-DTPA oldat

Felhasznált működés: A nyelőcső perisztaltikus mozgása

Leképezés:

1. Hanyatt fekvő testhelyzet
2. Egy korty folyadék lenyelése
3. 0,25-0,5 sec képsorozat indítása
4. Terület-kijelölés, idő-aktivitás görbék képzése
5. Parametrikus kép előállítása

Nyelőcső szcintigráfia: normál

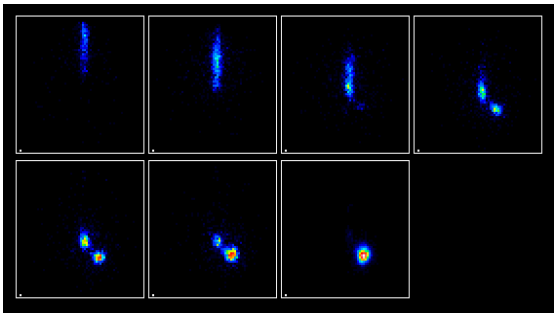

Nyelőcső szcintigráfia: görbék

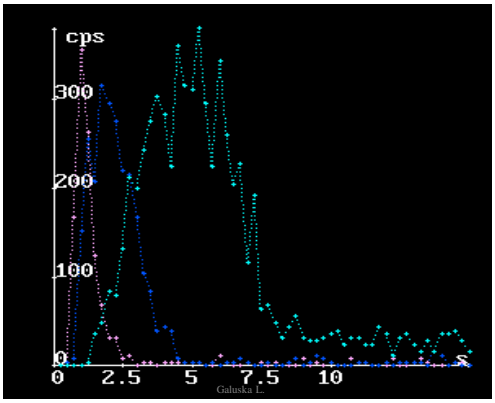

Nyelőcső szcintigráfia: parametrikus kép

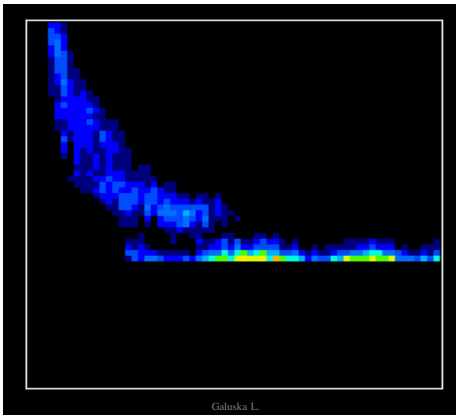

Példa: achalasia

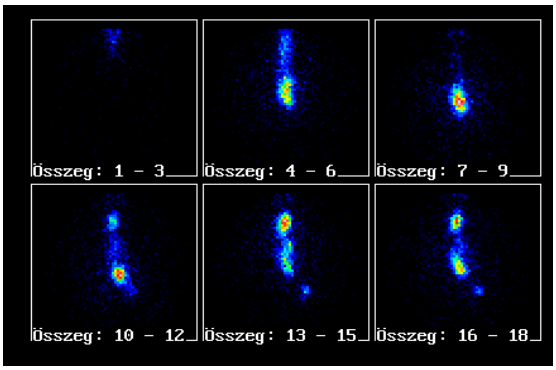

Achalasia: görbék

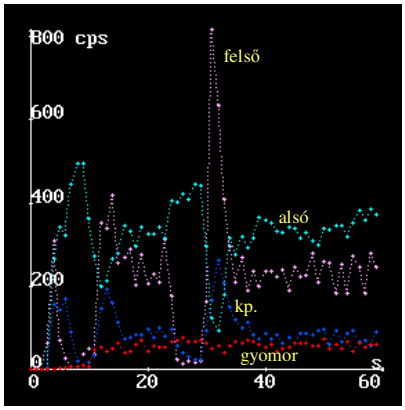

Gyomorürülés: Példa

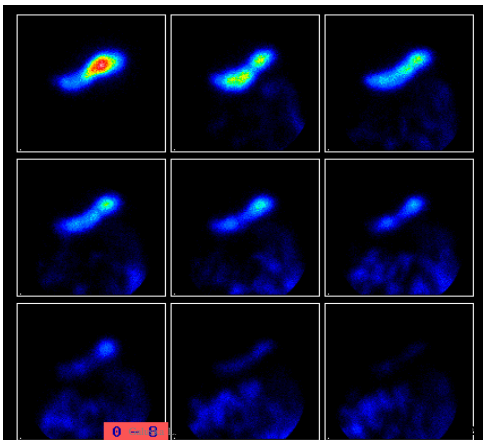

Gyomorürülés: ROI és görbe

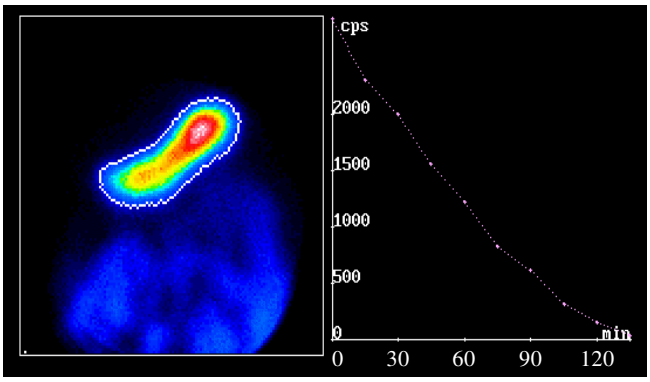

Statikus májszcintigráfia

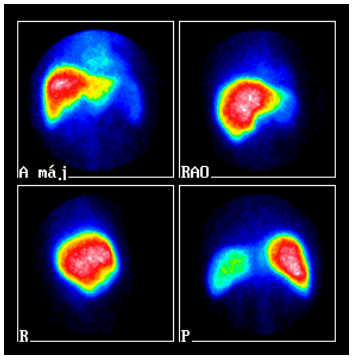

99mTc-fyton

Durva göbös májlézió

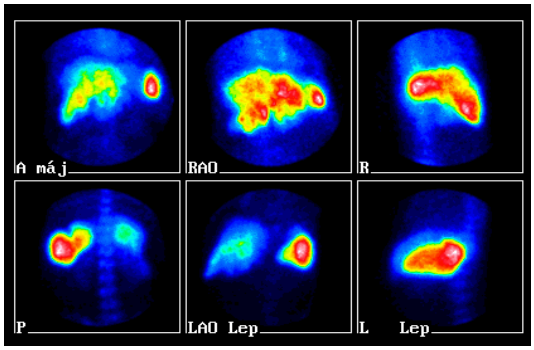

99mTc- fyton

Az epetermelés-lefolyás izotópdiagnosztikája

Az epetermelés adatai:

- percenként 0,4 ml, de naponta 600! ml epét termel a máj
- ennek 70% a éhezéskor az epehólyagon is átmegy
- 30% közvetlenül a duodenumba ürül
- A fenti megoszlási arányt az Oddi sphincter tónusa szabályozza

Oddi sphincter, epehólyag, CCK

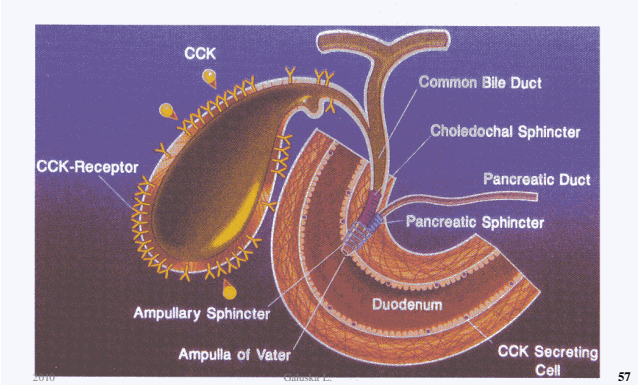

Epeuti dyskinesisek kimutatása, felosztása:

- Eszközös módszerek: **ERCP, manometria-** hátrányuk: invazív, drága,személyfüggő
  Sphincterotomia- invazív, kb 10% szövődmény. De SOS-nál a szövődmény 23% lehet !!!
- A CCK cholescintigraphia nem invazív, az epeúti dyskinesiseket kimutatja.

Az epeúti dyskinesis lehet

- Ductus Cysticus Syndroma (DCS) (Epehólyag nyak spasticus, EF alacsony)
- Sphincter Oddi spasmus (SOS) (Sphincter paradox, v. spasticus, EF jó)

CCK Cholescintigraphia kivitelezése:

Beteg előkészítése: min 4 órás éhezés .(8-10 óránál ne legyen több!)

Kihagyni az epeutakra ható gyógyszereket(Ópioid,Ca antagonist)

Radiofarmakon:99mTc-EHIDA 150-300 MBq iv. fekvő testhelyzet

Adatgyüjtés: planaris gammakamerával.

-**Máj fázis-** 60 db 1 perces kép (Hepaticus excreciós frakció számítás)

-Epehólyag fázis-további 60 db. kép

Dinamikus HIDA vizsgálat

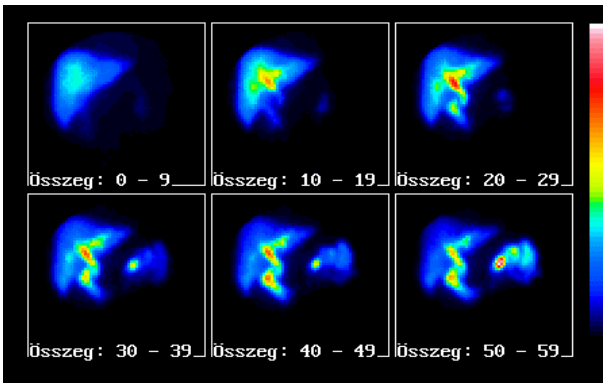

Ceruletid choleszcintigráfia elve

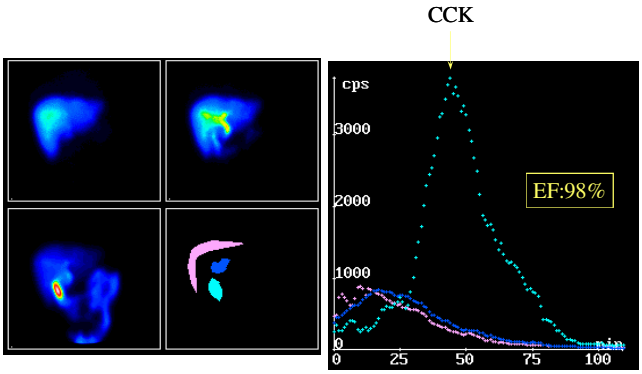

CCK provokációk:

1. „Rövid" provokáció:

(3ng/kg/min.) 5 ml fiz.só 2 percig (placebo)

10ng CCK (Sincalide, Kinevac) 3 percig

Normál epehólyag EF: 35%

2. „Hosszabb" (fiziológiásabb) provokáció:

(1 ng/kg/min) 100 ml infúzióban 5 microgram Takus (Ceruletide)

45 percig tartó infúzó

Normál epehólyag EF:70 % felett!

Számítógépes elemzés:

- ROI-k májra, choledochusra, epehólyagra, duodenumra
- Idő aktivitásgörbék előállítása, elemzése (T max. Tl/2)

Ductus Cysticus Syndroma (DCS):

(Szinonimák: chr. acalculosus cholecystítis, acalculosus epehólyagbetegség)

1963 ban Cozzolino már leírta

Szcintigráfiás tünetek:

- máj transport paraméterek normálisak, epehólyag telődik
- provokációra epehólyag nem contrahál jól, fájdalom lehet
- **epehólyag EF: alacsony** !!

Csökkent CCK-válasz

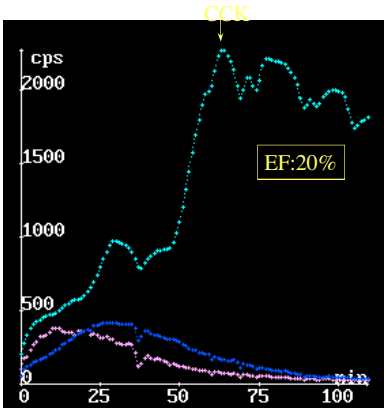

Sphinter Oddi Spasmus (SOS)

Szinonimák: papilláris stenosis, Oddi sphincter dysfunkció, epeúti dyskinesis

Manometriásan :

- CCK után Oddi sph. bazalis nyomás,
- a fázikus contr.száma és magassága nő,
- megnő a retrográd contr. száma: **paradox válasz**

CCK provokáció: paradox válasz

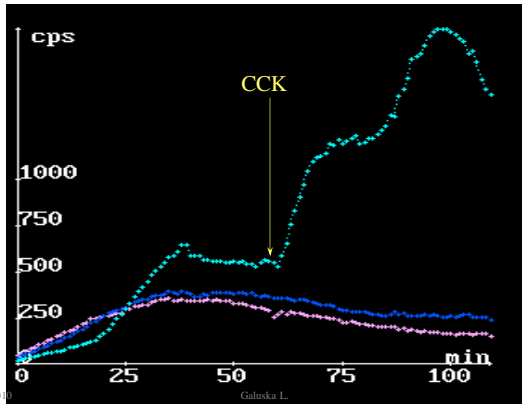

SOS: szcintigráfiás tünetek

Ha van epehólyag!

- máj transport paraméterek normálisak, epehólyag telődik.
- provokációra epehólyag jól ürül, de retrográg telődő epeutak (choledochus), azaz paradox válasz lehet, fájdalommal
- provokáció befejezésre (vagy spasmoliticumra) fájdalom szünik

Ha nincs epehólyag (St. p. cholecystectomiam):

- choledochus tágnak látszik
- CCK provokációra nem gyorsul, vagy megáll az epeürülés a duodenum felé (paradox válasz)
- spasmoliticumra (Nitrát) hirtelen gyorsul az epeürülés

St. post. cholecystectomiam (SOS)

T1/2= 42 min. nitrát

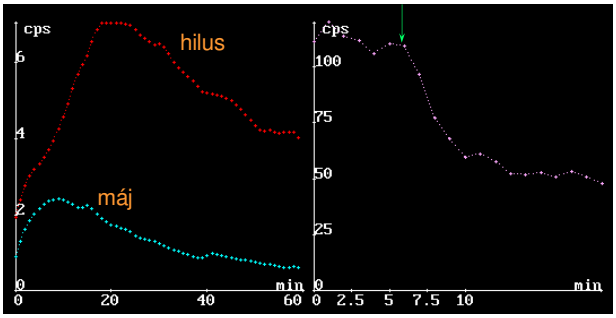

Epeúti dyskinesisek therápiája:

SOS-nél : ha bizonyított a hatásuk- spasmolitikumok, ha nem- **papillotomia**

DCS-nál : bizonyítottan alacsony epehólyag EF után- **cholecystectomia**

Duodeno-gastricus reflux

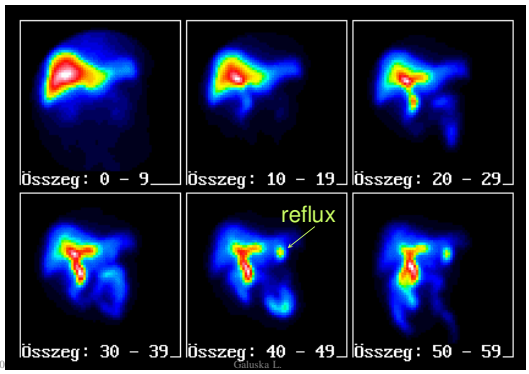

Crohn betegség: aktív stádium

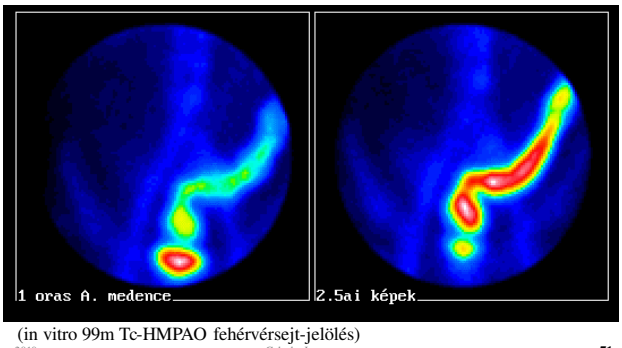

(in vitro 99m Tc-HMPAO fehérvérsejt-jelölés)

Hasűri abscessus (acut pancreatitis után)

99mTc-MoAb in vivo granulocyta jelölés

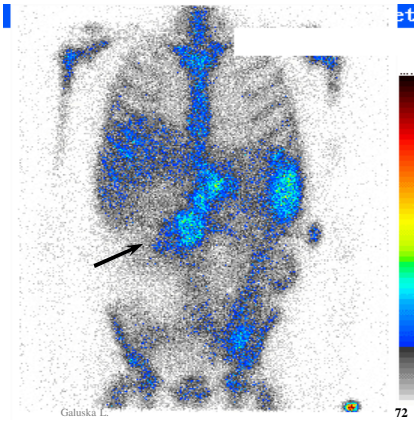

Sztatikus veseszcintigráfia

Farmakon:	[Tc-99m] DMSA (di-merkapto-borostyánkősav)
Felhasznált jelenség:	A radiofarmakon a proximális tubulushám-sejtekben dúsul..
A leképezés időpontja:	3-5 óra
Szokásos képek:	P, A (esetleg ferde) felvételek
Számolt kvantitatív adatok:	Relatív aktivitás-felvétel (%-ban)
Kimutatható rendellenesség:	Térfoglaló folyamatok Körülirt parenchyma-károsodás Alaki rendellenesség (pl. patkó-vese) Helyzeti rendellenesség (pl. dystopiás vese)
Nem alkalmas:	A térfoglaló folyamatok (tumor, tályog, cysta) megkülönböztetésére.

Sztatikus veseszc.: Indikációk

- Megnagyobbodott vese és hasi térfoglaló folyamat elkülönítése
- A veseparenchyma-müködés körülirt károsodásának kimutatása chronicus húgyuti infekció, reflux esetén
- A szeparált veseműködés számszerűsítése (15 % alatti részesedésü vese megtartásra nem érdemes)
- Alaki (patkó-vese) és helyzeti (dystopiás) rendellenességek kimutatása
- Az ébrényi lebenyezettség ("púpos" vese) és a térfoglaló folyamat elkülönitése.

Sztatikus vese szcinitigráfia



Több gócú térfoglaló folyamat

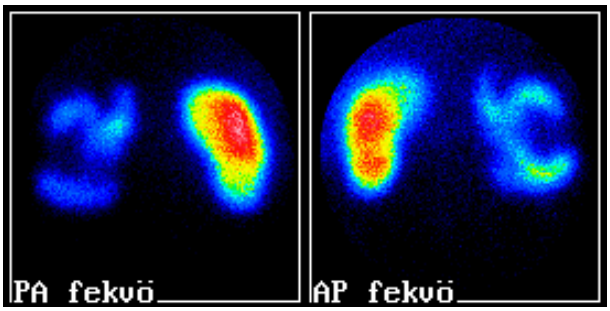

„Néma" vese

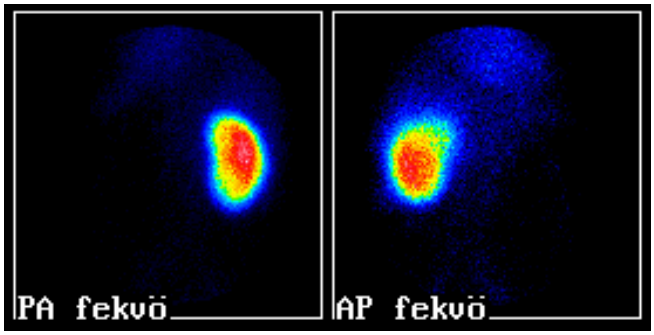

Patkó vese

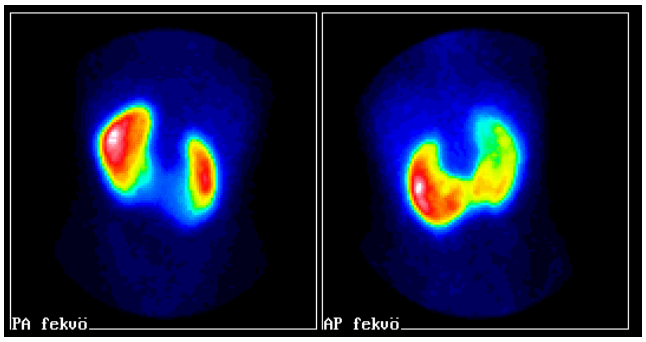

99mTc-DMSA

Dinamikus veseszcintigráfia: Farmakonok

Farmakon	***Teljes név***	***Felhasznált jelenség***
[Tc-99m] DTPA	dietilén-triamin-pentaecetsav	glomeruláris filtráció
[Tc-99m] MAG3	merkapto-acetil-triglicin	tubuláris kiválasztás
[Tc-99m] EC	etilén-dicisztein	tubuláris kiválasztás
[I-131] v. [I-123] OIH	ortojód-hippursav	glomeruláris+tubuláris kiválasztás

Dinamikus veseszcintigráfia: Variánsok

- Kombinálás radionuklid angiográfiával
- ACE-inhibitor adásával végzett vizsgálat
  (A renovasculáris hypertónia egyedüli szűrő módszere!!)
- Vízhajtóval kombinált vizsgálat.

Normális dinamikus veseszcintigr.

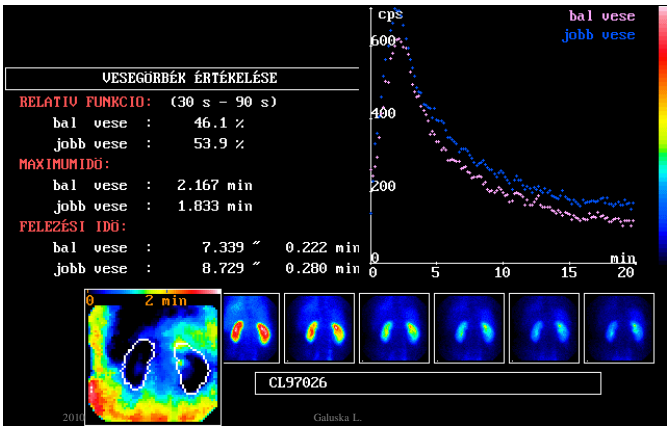

Dinamikus veseszcintigráfia Furosemid provokációval

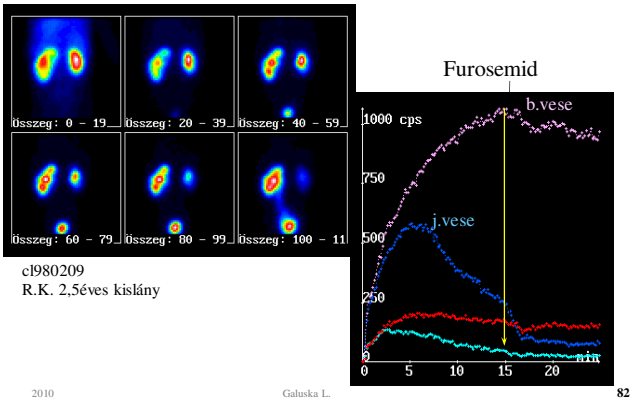

cl980209
R.K. 2,5éves kislány

Effect of ACE inhibitor

With ACE inhibitor

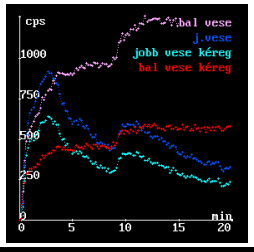

Without ACE inhibitor

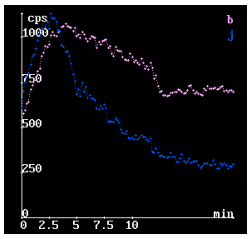

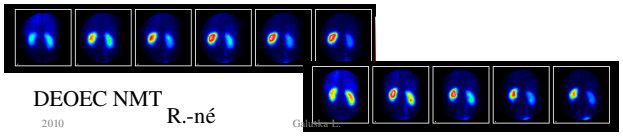

DEOEC NMT R.-né

Dinamikus veseszcintigráfia: Indikációk

- Féloldali renovascularis eredetű **hypertonia** (ACE-inhibitorral végzett vizsgálat)
- **Elfolyási akadály** kimutatása; elkülönítése tágult üregrendszertől (vízhajtóval kombinált vizsgálat)
- Akut **anuria**
- **Transplantált** vese